Aus der Röntgenologischen Abteilung des zahnärztlichen Instituts der Universität Basel. Vorsteher: Prof. Dr. O. Müller.

Beitrag zur röntgenologischen Untersuchung der Spongiosa des Unterkiefers

Inaugural-Dissertation

zur Erlangung der Doktorwürde der Zahnheilkunde der hohen medizinischen Fakultät der Universität Basel

vorgelegt von

CARL ALDER
von Schönengrund
(Appenzell)

ZÜRICH 1929
BUCHDRUCKEREI BERICHTHAUS

Von der medizinischen Fakultät Basel genehmigt
auf Antrag von Herrn Prof. Dr. Oscar Müller.

Basel, den 21. August 1929.

Brückner, z. Z. Dekan.

ZÜRICH 1929 – SCHWEIZERISCHE MONATSSCHRIFT
FÜR ZAHNHEILKUNDE, BAND XXXIX, No. 9.

Aus der Röntgenologischen Abteilung des zahnärztlichen Instituts der Universität Basel. Vorsteher: Prof. Dr. O. Müller.

Beitrag zur röntgenologischen Untersuchung der Spongiosa des Unterkiefers

Inaugural-Dissertation

zur Erlangung der Doktorwürde der Zahnheilkunde der hohen medizinischen Fakultät der Universität Basel

vorgelegt von

CARL ALDER
von Schönengrund
(Appenzell)

ZÜRICH 1929
BUCHDRUCKEREI BERICHTHAUS

R. UNIV.
BIBLIOTHEEK
LEIDEN

Meinen lieben Eltern

Digitized by the Internet Archive
in 2026

https://archive.org/details/IA41546714_0194

Aus der Röntgenologischen Abteilung des zahnärztlichen Instituts der Universität Basel. Vorsteher: Prof. Dr. O. Müller.

Beitrag zur röntgenologischen Untersuchung der Spongiosa des Unterkiefers.

INAUGURAL-DISSERTATION

zur Erlangung der Doktorwürde der Zahnheilkunde der hohen medizinischen Fakultät der Universität Basel

vorgelegt von

Carl Alder, von Schönengrund (Appenzell).

Einleitung.

Seit der Arbeit von *Meyer* und *Culmann* 1867 über die funktionelle Knochenarchitektur am Anatomieknochen ist die Parallelität zwischen menschlicher Technik und Naturgeschehen sehr anschaulich illustriert worden. Wurden zur Zeit der vorgenannten Autoren noch alle Theorien an papierdünnen Sägeschnitten entwickelt, so hat die Entdeckung der Röntgenstrahlen nicht nur eine wesentliche Vereinfachung der Methoden ermöglicht, sondern auch Anstoß zu neuen Untersuchungen gegeben. So blicken wir heute auf eine ansehnliche Literatur über die funktionelle Knochengestaltung im Röntgenbilde zurück. Als Inhalt dieser Abhandlungen kann ungefähr folgendes zusammengefaßt werden: Der Knochen ist zweckmäßig gebaut, er ist seiner Funktion angepaßt. Die wesentlichste Funktion des Knochens besteht darin, Druck und Zug Widerstand zu leisten. Während der Entwicklung

und Ausbildung des Knochens stellt sich so ein «Gleichgewicht zwischen Struktur und funktioneller Beanspruchungsweise» her. Wir sprechen von der funktionellen Anpassung des Knochens (*Roux*) oder von der Transformation des Knochens (*Wolff*). Dabei handelt es sich nicht um ein erblich bedingtes Angepaßtsein, um eine Vererbung der einmal gegebenen Knochenarchitektur, sondern vielmehr um eine individuelle Anpassungsgestaltung. Diese Anpassung in der Ontogenie erfolgt 1. durch funktionelles Wachstum des werdenden Knochens, 2. durch den funktionellen Umbau des erwachsenen Knochens und 3. durch afunktionellen Schwund des Knochens (*Schinz*, Röntgendiagnostik).

In der Zahnheilkunde haben speziell *Walkhoff*, *Pordes*, *Braunschweiger* und andere die Knochenstrukturverhältnisse untersucht. Ihre Ergebnisse sind nicht als endgültig zu betrachten.

Vergleichen wir zum Beispiel in dieser Hinsicht zwei Röntgenbilder desselben Zahnes der gleichen Person auf beiden Kieferhälften, so sind oft die Struktur des Kiefers wie auch die Wurzelverhältnisse so ähnlich, daß beide Seiten vertauscht werden können (Fig. 5, 6 u. 7). Auch sind die Röntgenbilder in bezug auf die Spongiosazeichnung im besondern so mannigfaltig, daß es sich lohnt, diese Verhältnisse neu zu untersuchen. Aus diesen Erwägungen heraus wurde die vorliegende Arbeit gemacht.

Untersuchungsmethoden.

Um möglichst einfache, sichere und eindeutige Resultate zu bekommen, wurde die Auswahl der Fälle beschränkt. Vor allem wurde darnach getrachtet, alle Kräfte auszuschalten, die eine Veränderung der normalen funktionellen Struktur verursachen könnten. Zur Untersuchung kamen daher nur Fälle, die eine vollständige Zahnreihe, nach der Angleschen Klassifizierung Klasse I, Normalfall, hatten. Zudem wurden weder Milch- noch Wechselgebisse, sondern nur bleibende Gebisse untersucht. Es konnten somit alle Veränderungen am Knochen bedingt durch Extraktion, Reten-

tion und der Okklusion ausgeschlossen werden. Zudem wurden die Untersuchungen auf die unteren Sechsjahrmolaren beschränkt.

1. *Patienten.* Durch diese Anordnung war die Beschaffung der Fälle mit Schwierigkeiten verbunden. Zur Verfügung standen die Kinder der staatlichen Schulzahnklinik Basel-Stadt sowie Patienten des Zahnärztlichen Institutes der Universität Basel. Über das Alter der untersuchten Fälle gibt Tabelle 1 Aufschluß.

Tabelle 1.

Zusammenstellung des Alters der untersuchten Fälle.

Total der untersuchten Fälle:	72
Zwischen 11 und 15 Jahren:	39
» 16 » 20 » :	21
21 » mehr Jahren:	12

Als geeignet wurde ein Patient angenommen, wenn die mesio-occluso-distalen Beziehungen der Sechsjahrmolaren normale waren. Das heißt, der mesiale Höcker der oberen Molaren greift zwischen die Höcker der unteren Molaren. Zudem durfte der Zahnbogen keine Unregelmäßigkeiten aufweisen.

2. *Röntgenapparat.* Für die Untersuchungen stand ein Wappler Röntgenapparat zur Verfügung. Alle Aufnahmen wurden bei 14 Milliampere Belastung gemacht. Konstante Röhrenhärte 2.

3. *Röntgenfilms.* Nach Proben mit verschiedenen Röntgen-Zahnfilms wurde der Eastman «Radia Tized» Film ausgewählt. Es ist dies ein doppelseitig begossener Zahnfilm, der in bezug auf Empfindlichkeit und Kontrast das geeignetste Material für genaue Untersuchungen bildet. Der «Radia Tized» ist dem «Regular» besonders wegen der Empfindlichkeit vorzuziehen, kann doch dadurch die Belichtungsdauer auf die Hälfte reduziert werden. Bei den vielen Aufnahmen von Jugendlichen ist dies ein nicht zu unterschätzender Vorteil.

4. *Entwickler.* Als Entwickler benützten wir «Agfa Metol-Hydrochinon», ein Teil Entwickler auf zwei Teile Wasser.

Bei einer Belichtungszeit von fünf Sekunden wurde der Film bei Zimmertemperatur fünf Minuten lang im Standgefäß entwickelt. Da die Radia Tized-Films im Fixierbad stark zurückgehen, sind diese gegenüber andern Filmen bedeutend dichter zu entwickeln. Der Entwickler wurde fleißig erneuert. Durch die gleiche Belichtung, gleiche Röhrenhärte, gleiche Filmfokusdistanz und gleiche Entwicklungsdauer geben die erhaltenen Bilder auch Auskunft über die Dichte des durchleuchteten Knochens.

5. *Fixierbad.* Fixiert wurde in unterschwefligsaurem Natron, ein Teil Substanz auf sieben Teile Wasser.

6. *Aufnahmemethoden.* Für alle Aufnahmen betrug die Filmfokusdistanz (Abstand vom Röhrenbrennpunkt zur Filmebene) 25 cm. Diese wurde gewahrt durch die in Fig. 1 und 2 ersichtliche Vorrichtung. Dieser leicht wegnehmbare Draht markiert zudem den Zentralstrahl, eine große Erleichterung für die genaue Einstellung der Röntgenröhre.

Zum Festhalten des Zahnfilmes brauchten wir das in Fig. 3 abgebildete Hölzchen. Dasselbe wurde so in den Mund eingebracht, daß die Schneide desselben zwischen 6 und 7 zu liegen kam. Durch die Anwendung dieses Hölzchens wird dem Patienten ein teilweises Schließen des Mundes gestattet, das trotzdem die Kontrolle der Filmstellung ermöglicht. Der vertikale Teil des Halters drückt den Film an den Zahn. Fig. 4 zeigt Halter mit Film in situ. — Für Kinder mit hohem Mundboden haben wir Hölzchen mit sehr tiefem Einschnitt verwendet; wo dies auch noch nicht genügte, wurde der Film leicht abgebogen. Dies bedingte dann die bei einem Teil der Bilder erkennbaren Verzerrungen der untersten Bildpartie. Für die Untersuchungen der Spongiosa kommen solche Fehler fast nicht in Betracht.

Um Bilder in natürlicher Größe zu erhalten, wurde der Zentralstrahl auf die Wurzelspitzengegend, senkrecht gegen die Außenseite des Kiefers, senkrecht auf die Halbierungsebene Zahnachse-Zahnfilm, gerichtet. Damit sich auch diese Einstellung möglichst gleichartig gestaltet, achteten wir darauf, daß die Gerade: Tragus des Ohres—Nasenflügel, horizontal war (Fig. 2).

Durch alle diese Maßnahmen, die den Zweck haben, alle, den funktionellen Aufbau des Knochens schädigenden Einflüsse auszuschalten, erwarten wir ein Bild, das als normales Röntgenbild angesprochen werden kann. Das normale Röntgenbild (Negativ) zeigt nach *Colyer* folgende charakteristische Eigenschaften des Knochens:

1. *Die Corticalis* überzieht die Spongiosa des Alveolarfortsatzes als feine weiße Linie. Sie kleidet die Alveole aus und geht in die Compacta der Interdentalsepten über. In vollständig normalen Fällen besteht kein Unterbruch in diesem kompakten Überzug.

2. *Das Periodontium* zeigt sich als feiner Schatten zwischen Wurzel und Corticalis. Normalerweise zeigt er überall gleiche Breite.

3. *Die Spongiosa.* Es ist unmöglich, eine genaue Beschreibung einer normalen Spongiosa zu geben. Diese erschließt sich hauptsächlich auf eine Kenntnis der Dicke, Struktur und Anordnung der individuellen Trabekel.

4. *Die Compacta.* Die einzige Compacta von Bedeutung ist diejenige um den Mandibularkanal herum. Sie ist mehr oder weniger strukturlos.

Die untersuchten Fälle wurden zur bessern Übersicht in Tabellen zusammengestellt, und zwar wie folgt:

Tabelle 2: Zusammenstellung der Normalfälle ohne Karies und ohne Füllungen.
Tabelle 3: Zusammenstellung der Normalfälle mit gefüllten Zähnen, jedoch ohne Wurzelfüllung.
Tabelle 4: Zusammenstellung der Normalfälle mit wurzelgefüllten Zähnen.

Für alle Tabellen gelten folgende Abkürzungen:

S.A.	= Septenabschluß	Amp.	= Amputation
Bä	= Bälkchen	Exst.	= Exstirpation
sclerot.	= sclerotisch		

Von allen mit * bezeichneten Fällen sind Bilder im Text wiedergegeben.

Tabelle 2.

Zusammenstellung der Normalfälle ohne Karies und ohne Füllungen.

Fall	Patient	Alter	Corticalis	Spongiosa	Periodont. raum.
70	J. E. ♀	12	ohne S.A.	Bä, weitmasch.	unscharf
53	A. T. ♀	14	mit S.A.	keine Bä, engmasch.	$\overline{6}\vert$ mesial verbreitert
60	J. B. ♂	16	ohne S.A.	*L:* einzelne Bä, zwischen $\overline{6\,7}\vert$ und $\vert\overline{6}$ intrarad. *R:* keine Bä, engma.	von Zahnfleischtasche her verbreitert
76	P. B. ♂	18	ohne S.A.	keine Bä, engmasch.	unscharf
8*	R. S. ♂	18	ohne S.A.	Bä, weitmasch.	gleichmäßig
42	W. H. ♂	19	ohne S.A. cort. unklar	keine Bä, engmasch. stark verkalkt	ungleich
13*	B. M. ♀	19	mit S.A.	Bä, weitmasch.	gleichmäßig
7	S. R. ♂	20	mit teilweisem S.A.	Bä, weitmasch.	teilweise stark verbreitert
69	F. E. ♀	38	keine Corticalis	keineBä,schwammig	von Zahnfleischtasche her verbreitert

Tabelle 3.

Zusammenstellung der Normalfälle mit gefüllten Zähnen, jedoch ohne Wurzelfüllung.

Fall	Patient	Alter	Corticalis	Spongiosa	Periodont. raum.
55*	W. N. ♂	12	mit S.A.	teilweise Bä, engma.	gleichmäßig
38	L. H. ♀	14	mit S.A.	Bä, weitmasch.	gleichmäßig
40	E. G. ♀	14	mit S.A.	Bä, weitmasch.	gleichmäßig
41	M.W. ♀	14	mit S.A.	Bä, weitmasch.	gleichmäßig
46*	E. R. ♀	14	mit S.A.	Bä, weitmasch.	gleichmäßig
47	E. M. ♀	14	mit S.A.	keine Bä, engmasch.	unklar
49	L. G. ♀	14	ohne S.A.	Bä, engmasch.	ungleichmäßig
52	L. M. ♀	14	ohne S.A.	keine Bä, engmasch.	unklar
59*	E. F. ♂	14	ohne S.A.	Bä, weitmasch.	$\vert\overline{6}$ mesial verbreitert
62*	G. G. ♀	14	mit S.A.	Bä, weitmasch.	gleichmäßig
79	E. S. ♀	14	ohne S.A.	Bä, weitmasch.	gleichmäßig
80	E. H. ♀	14	ohne S.A.	Bä, weitmasch.	gleichmäßig
32	B. B. ♀	15	mit S.A.	keine Bä, engmasch.	gleichmäßig
39*	P. L. ♀	15	mit S.A.	engmasch., Bä	ungleichmäßig
33	M. B. ♀	15	mit S.A.	keine Bä, engmasch.	gleichmäßig
37	A. D. ♀	15	ohne S.A.	keine Bä, engmasch.	ungleichmäßig
66	H. F. ♀	15	ohne S.A.	keine Bä, engmasch.	ungleichmäßig
67	R. F. ♀	15	mit S.A.	Bä, engmasch.	gleichmäßig
71	M. B. ♀	15	mit S.A.	Bä, weitmasch.	gleichmäßig
2	B. F. ♀	16	ohne S.A.	Bä, engmasch.	gleichmäßig

Fall	Patient	Alter	Corticalis	Spongiosa	Periodont. raum.
27	A. B. ♂	16	ohne S.A.	Bä, engmasch.	ungleichmäßig
19	M. J. ♀	17	ohne S.A.	Bä, weitmasch.	an Zahnhals verbreitert
36	E. B. ♀	17	mit S.A.	Bä, weitmasch.	gleichmäßig
16	G. D. ♀	18	ohne S.A.	Bä, weitmasch.	gleichmäßig
22	G. M. ♀	18	ohne S.A.	Bä, weitmasch.	gleichmäßig
35	A. L. ♀	19	ohne S.A.	Bä, weitmasch.	gleichmäßig
2	F. M. ♂	22	ohne S.A.	Bä, engmasch.	gleichmäßig
11	T. H. ♀	23	ohne S.A.	Bä, weitmasch.	gleichmäßig
28	T. M. ♂	25	mit teilweisem S.A.	Bä, engmasch.	gleichmäßig

Tabelle 4.

Zusammenstellung der Normalfälle mit wurzelgefüllten Zähnen.

Fall	Patient	Alter	Wurz. beh.	Corticalis	Spongiosa	Period. raum.
73	M.F. ♀	11	$\overline{6}\vert$ Amp.	ohne S.A.	keine Bä, engma.	gleichm.
14	E.W. ♂	13	$\vert\overline{6}$ Amp.	*L.:* kein S.A. *R.:* mit S.A.	*L.:* schwammig *R.:* Bä, engmasch.	$\vert\overline{6}$ verbreitert
48	J.W. ♂	13	$\vert\overline{6}$ Amp.	mit S.A.	keine Bä, engma.	gleichm.
50	C.G. ♀	13	$\vert\overline{6}$ Amp.	mit S.A.	*L.:* keine Bä *R.:* Bä, engmasch.	gleichm.
77	E.K. ♂	13	$\overline{6}\vert$ Amp.	mit S.A.	keine Bä, engma.	gleichm.
56	M.M. ♂	13	$\overline{6}\vert\overline{6}$ Amp.	mit S.A.	keine Bä, engma.	gleichm.
34	A.V. ♀	14	$\overline{6}\vert\overline{6}$ Amp.	ohne S.A.	*L.:* Bä, weitmasch. *R.:* sclerot.	*L.:* gleichm. *R.:* verbr.
58*	W.R. ♂	14	$\vert\overline{6}$ Amp.	mit teilw. S.A.	Bä, engmasch.	ungleichm.
68	H.St. ♀	14	$\vert\overline{6}$ Amp.	c. schwach, ohne S.A.	keine Bä, engma.	gleichm.
54	E.E. ♀	15	$\overline{6}\vert\overline{6}$ Amp.	mit teilw. S.A.	*L.:* zwischen $\lceil\overline{5}\,\overline{6}$ sclerot. Intrarad. Bä, weitma. *R.:* sclerot. Intrarad. Bä	wo sclerot. verengt
31	R.H. ♀	15	$\overline{6}\vert\overline{6}$ Amp.	ohne S.A.	keine Bä, engma.	gleichm.
61	E.R. ♀	15	$\overline{7}\vert\overline{6}$ Amp.	ohne S.A.	Bä, engmasch.	sehr fein
57*	D.H. ♀	15	$\vert\overline{6}$ Amp.	mit S.A.	Bä, weitmasch.	gleichm.
63	C.M. ♀	15	$\vert\overline{7}$ Amp.	ohne S.A.	Bä, weitmasch.	gleichm.
64	M.W. ♀	15	$\overline{6}\vert$ Amp.	mit S.A.	*L.:* Bä, engmasch. *R.:* sclerot. Apex $\overline{6}\vert$ Granulom	*L.:* gleichm. *R.:* $\overline{6}\vert$ verbreitert
75	P.S. ♂	15	$\overline{6}\vert\overline{6}$ Amp.	mit S.A.	keine Bä, engma.	gleichm.
15	J.P. ♂	16	$\overline{6}\vert\overline{6}$ Amp.	mit S.A.	Bä, weitmasch.	gleichm.
18	M.Z. ♀	16	$\vert\overline{6}$ Amp.	mit S.A.	Bä, engmasch.	gleichm.
20	E.L. ♀	16	$\overline{6}\vert\overline{6}$ Amp.	unklar	*Lu. R.:* vom Apex aus sclerot.	nicht sichtbar

Fall	Patient	Alter	Wurz. beh.	Corticalis	Spongiosa	Period. raum.
27	A.B. ♂	16	$\overline{6}\|$ Amp.	ohne S.A.	Bä, weitmasch.	von Zahnfl.-tasch. her verbreit.
3	A.C. ♂	18	$\overline{6}\|$ Amp.	mit S.A.	Bä, weitmasch.	gleichm.
23	K.S. ♂	18	$\|\overline{6}$ Exst.	mit S.A.	Bä, weitmasch.	gleichm.
1*	W.M. ♂	19	$\|\overline{6}$ Amp.	ohne S.A.	*L:* Bä, engma., sclerot. Apex $\|\overline{6}$ *R:* Bä, weitma.	ungleichm.
26	F.P. ♂	20	$\|\overline{6}$ Amp.	ohne S.A.	*L:* Bä, weitma. *R:* sclerot.	gleichm.
72	A.E. ♀	20	$\overline{6}\|$ Amp.	*L:* mit S.A. *R:* ohne S.A	*L:* Bä, weitma. *R:* sclerot.	*L:* gleichm. *R:* ungl'm.
6	L.G. ♀	22	$\|\overline{6}$ Amp.	mit S.A.	Bä, weitmasch.	gleichm.
4	H.H. ♀	22	$\|\overline{6}$ Amp.	ohne S.A.	*L:* sclerot. *R:* Bä, weitma.	gleichm.
44	M.F. ♂	22	$\|\overline{6}$ Amp.	*L:* mit S.A. *R:* ohne S.A	*L:* Bä, weitma. *R:* sclerot.	*L:* gleichm. *R:* ungl'm.
24	G.H. ♀	23	$\overline{6}\|\overline{6}$ Amp.	ohne S.A.	Bä, weitmasch. Am Apex sclerot.	gleichm.
45	E.G. ♂	23	$\overline{6\,5}\|\overline{5\,7}$ Exst.	mit teilw. S.A.	Bä, weitmasch. Apex $\overline{6\,5}\|\overline{5\,7}$ Granul.	ungleichm.
74*	D.W. ♀	23	$\|\overline{6}$ Exst.	mit teilw. S.A.	Bä, weitmasch. Apex $\|\overline{6}$ sclerot.	gleichm.
25*	O.M. ♂	25	$\|\overline{7}$ Amp.	unklar	Bä, engmasch. schwammig	ungleichm.
10	L.S. ♀	27	$\|\overline{6\,7}$ Amp.	ohne S.A.	ohne deutliche Struktur	ungleichm.
43	C.S. ♀	29	$\overline{6}\|$ Amp.	ohne S.A.	Bä, weitmasch.	gleichm.

Tabelle 5.

Prozentuale Zusammenstellung der Fälle, bezogen auf die Anzahl der Patienten des entsprechenden Alters.

Alter	Engmaschig mit S. A.	Engmaschig ohne S. A.	Weitmaschig mit S. A.	Weitmaschig ohne S. A.
10—15	40 %	20 %	25 %	15 %
16—20	25 %	20 %	25 %	30 %
21 und mehr	8 %	8 %	8 %	76 %

oder bei Zusammenfassung:

Alter	Engmaschig	Weitmaschig
10—15	60 %	40 %
16—20	45 %	55 %
21 und mehr	16 %	84 %

Alter	Mit Septenabschluß	Ohne Septenabschluß
10—15	65 %	35 %
16—20	50 %	50 %
21 und mehr	16 %	84 %

Fig. 1.

Röntgenapparat bei Normaleinstellung.

Fig. 2.

Röntgenapparat bei Normaleinstellung.

Die Gerade Tragus des Ohres–Nasenflügel ist horizontal.



Fig. 3.

Fig. 3.
Hölzchen zum Festhalten des Zahnfilms im Munde.

Fig. 4.
Hölzchen mit Film in situ.

Fig. 4.

Fig. 5 a. Links.

Fig. 5 a. Links.
a = Schrag stehende Wurzel.
b = Interdentalsepte am Zahnhals aufgelockert.
c = Bogenkonstruktion des Bälkchensystems.

Fig. 5 b Rechts.
a = Balkchen durch den nachdrängenden 8 zusammengeschoben und durchgebogen.
b = Periodontalraum intraradicular unklar.

Fall 8. R.S. ♂ 18 Jahre. Ohne Karies und ohne Füllungen. Linke u. rechte Seite zeigen gleichartige Verhältnisse.

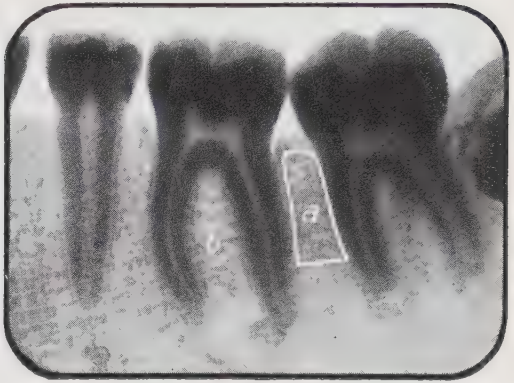

Fig. 5 b. Rechts.

Fig. 6a. Links.

Fall 58. W.R. ♂ 14 Jahre. Engmaschige Bälkchen, mit teilweisem Septenabschluß. Periodontalraum ungleichmäßig, Rechts (mes. 6) vom Zahnhals her verbreitert.

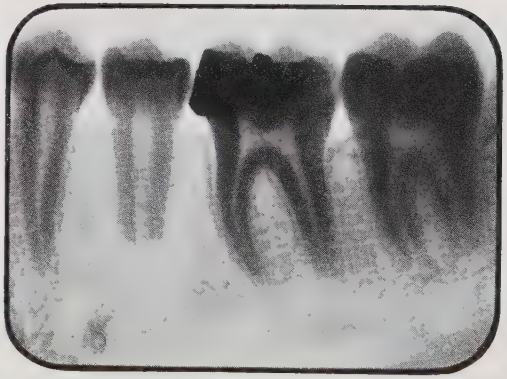

Fig. 6b. Rechts.

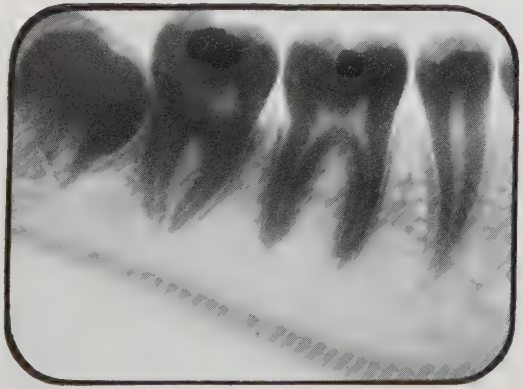

Fig. 7a. Links.

Fall 62. G.G. ♀ 14 Jahre. Gleichartige Verhältnisse links und rechts. Deutliche Abgrenzung von Bälkchen gegen strukturarme Spongiosa.

Fig. 7b. Rechts.

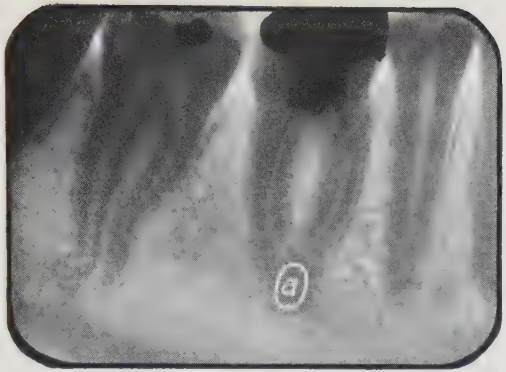

Fig. 8a. Links.

Fig. 8a. Links.

a = Sklerotische Spongiosa als Folge ungenügender Exstirpation.

Fall 74. D.W. ♀ 23 Jahre.

Beidseits stark gekrümmte Wurzeln. Weitmaschige Bälkchen. Teilweiser Septenabschluß.

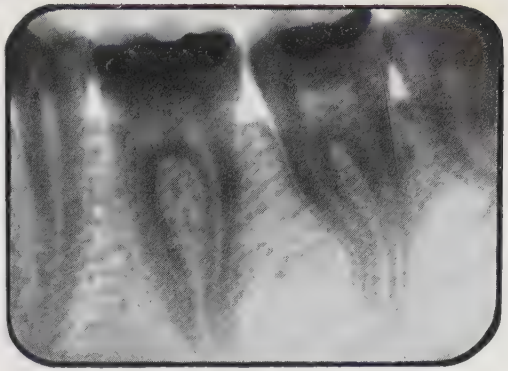

Fig. 8b. Rechts.

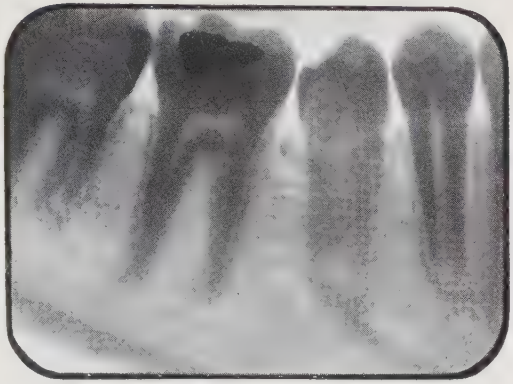

Fig. 9a. Links.

Fall 55. W.N. ♂ 12 Jahre.

Projektionsverhältnisse bei schräg stehenden Wurzeln.

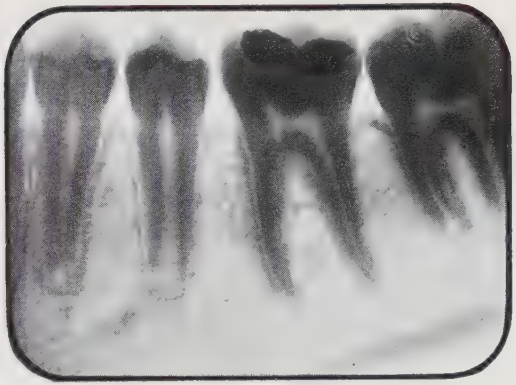

Fig. 9b. Rechts.



Fig. 10a. Links.

Fig. 10a, Links.
a = Sklerotische Spongiosa ohne Struktur.
b = Bälkchenstruktur in der Randzone des sklerotischen Herdes.
c = Intraradikuläres Granulom.
d = Auflockerung als Folge der überstehenden Füllung.

Fig. 10b. Rechts.
Sehr weitmaschige Bälkchenkonstruktion.

Fall 1. W.M. ♂ 19 Jahre. Ungleiche Strukturverhältnisse links u. rechts. Links engmaschig, rechts weitmaschig. Links sklerotischer Herd als Folge schlecht durchgeführter Amputation

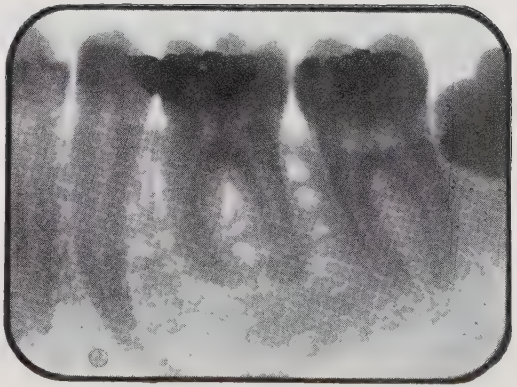

Fig. 10b. Rechts.

Fig. 11a. Links.

Fig. 11b. Rechts.
a = Schräg verlaufender Septenabschluß. Ort des persistierenden Milchzahnrestes.
b = Corticalis der früheren Alveole 6.
c = Pulpaknochenkanal.

Fall 13. B.M. ♀ 19 Jahre.

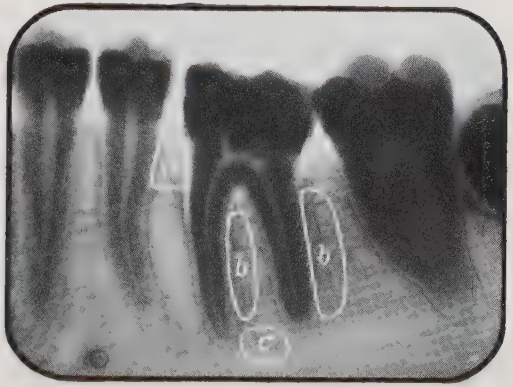

Fig. 11b. Rechts.

Fig. 12 a. Links.

Fig. 12 b. Rechts.
a — Karies die bereits bis zur Pulpa vorgedrungen ist.
b = Sklerotischer Herd mit verbreitertem Periodontalraum.

Fall 39. P.L. ♀ 15 Jahre.
Engmaschige Struktur mit Septenabschluß.

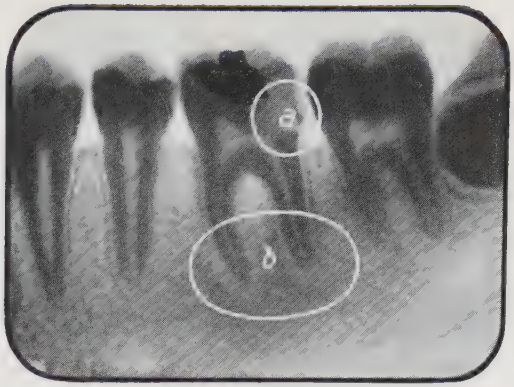

Fig. 12 b. Rechts.

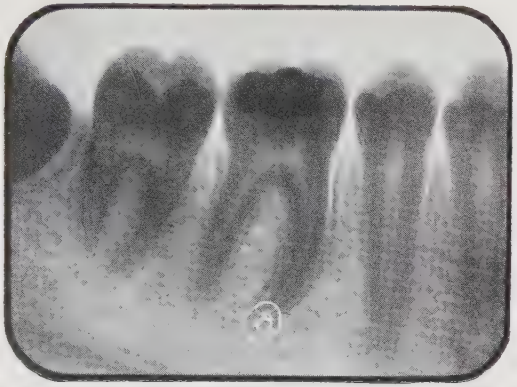

Fig. 13 a. Links.

Fig. 13 b. Rechts.
a — Pulpaknochenkanal.

Fall 59. E.F. ♂ 14 Jahre.

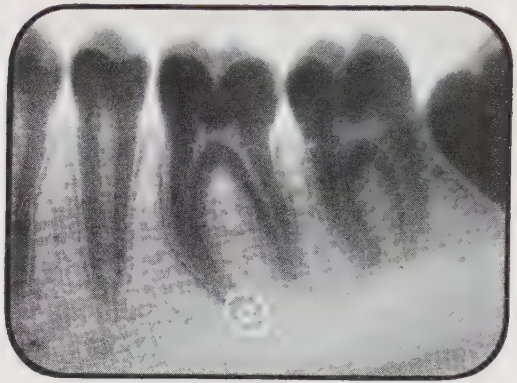

Fig. 31 b. Rechts.

Fig. 14.

Fig. 14.
Fall 46. E.R. ♀ 14 Jahre. In den Interdentalsepten engmaschige, tiefer mehr weitmaschige Bälkchenstruktur. Gut ausgebildete Corticalis, speziell mesial. Pulpaknochenkanal an der mesialen Wurzel des 6.

Fig. 15.
Fall 57. D.H. ♀ 15 Jahre. Gut durchgeführte Amputation. Gute Corticalis, speziell auch am Apex. Guter Randschluß d. Füllung ohne Schädigung des Knochens.

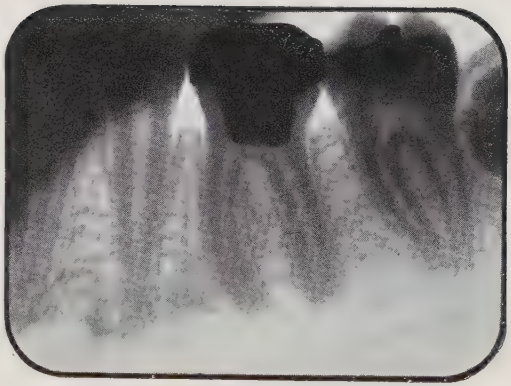

Fig. 15.

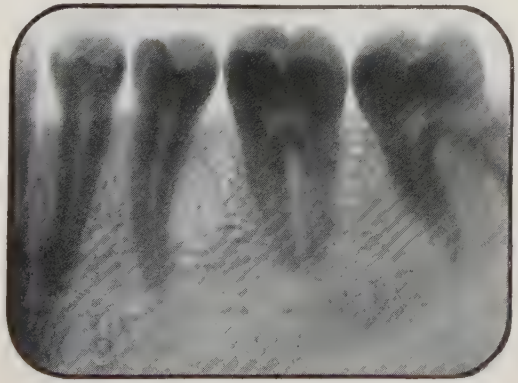

Fig. 16a. Links.

Fall 25. O.M. ♂ 25 Jahre. Sehr engmaschige Spongiosa. Corticalis nicht ausgesprochen.

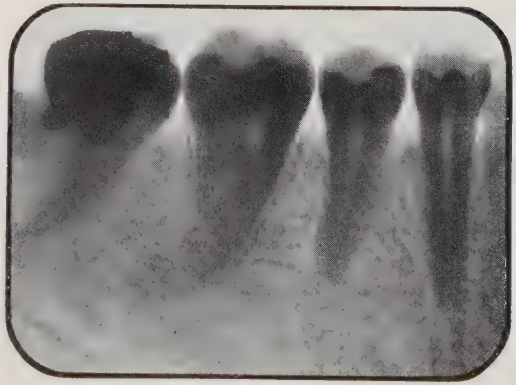

Fig. 16b. Rechts.

Befunde.

Vergleichen wir diese verschiedenen Röntgenbilder miteinander, so können wir kaum zwei Bilder finden, die einander entsprechen. Am ehesten tun dies noch die Aufnahmen der beiden Kieferhälften derselben Person. Ist hier auf den ersten Blick auch eine Ähnlichkeit zu konstatieren (Fig. 5, 6, 7), so wird beim Vergleich der Details die Mannigfaltigkeit der Struktur auffallen. Es drängt sich daher sofort die Frage auf: Sind die angewandten Aufnahmemethoden so, daß sie uns nur eindeutige Bilder liefern? Sind die Variationen der Struktur nicht nur die Folge veränderter Projektionsverhältnisse? Können wir wirklich entsprechende Aufnahmen beider Kieferhälften machen und miteinander vergleichen?

Um diese Fragen zu klären, wurde wiederholt von Patienten innerhalb weniger Tage fünf Aufnahmen desselben Zahnes gemacht. Trotzdem jedesmal die Einstellung neu erfolgen mußte, konnten die Negative untereinander zur Deckung gebracht werden, ein Beweis der Gleichartigkeit der Bilder. Die in dem ersten Teil angegebene Methode ermöglicht uns demnach jederzeit die Beschaffung ein und desselben Bildes einer Kieferpartie. Zur Beantwortung der zweiten Frage machten wir folgenden Versuch. Bei allen Bildern wurde darauf geachtet, daß die Schneide des Hölzchens von Fig. 3 zwischen 6 und 7 zu liegen kam. Dadurch hatten wir für die Einstellung stets einen guten Anhaltspunkt. Bei gleichbleibender Filmlage veränderten wir die Einstellung der Röntgenröhre. Von den erhaltenen Bildern hat keines mehr Ähnlichkeit zum Bild der Gegenseite gehabt als das Bild mit Normaleinstellung. Wir können daher das vorliegende Material als eindeutig bezeichnen.

Zusammenfassend kann aus den 72 untersuchten Fällen folgendes geschlossen werden:

a) Spongiosa.

Der Aufbau der Spongiosa ist ein sehr komplizierter. Veränderte Dentition, Okklusion und Retention bedingen nicht allein den ungleichen Bau der Spongiosa. Mitbestimmend für

die Konstruktion der Bälkchensysteme sind sicherlich auch Kau- und Eßgewohnheiten. Anderseits wird auch jene endogene Komponente den Kalkgehalt beeinflussen, und zwar höchst wahrscheinlich dieselbe Kraft, die bei der Sklerose des Knochens wirkt.

Es kann sich bei der Beschreibung der Spongiosa lediglich um eine Einordnung in großen Zügen handeln, nicht um eine Aufzählung und Klassierung der in jedem Bild verschiedenen Details. Um Anhaltspunkte über die Häufigkeit der hauptsächlichsten Strukturarten in verschiedenem Alter zu bekommen, stellten wir die Fälle nach Maschenweite und Septenabschluß zusammen (siehe Tabelle 5). Aus dieser geht hervor, daß im jugendlichen Alter die Tendenz zur Bälkchenbildung unbedingt besteht. Mit zunehmendem Wachstum werden die Maschen weiter, anderseits wird der Septenabschluß der Corticalis seltener.

Die Anordnung der Bälkchen ist diejenige der T-Balken-Konstruktion. Überall ist zu beobachten, daß im Gebiete der Interdentalsepten die Trabekel senkrecht auf die Corticalis auftreffen. Sie haben daher dort meist horizontale Lage. Durch Nachdrängen des Weisheitszahnes ist eine Zusammenklemmung der Interdentalsepta oft zu beobachten. Dies bedingt an solchen Stellen ein Durchbiegen der Bälkchensysteme (siehe Fig. 5 b).

Während die Spongiosastruktur in den Interdentalsepten vorwiegend aus mehr horizontalen Bälkchen besteht, ist gegen den Apex hin häufig eine Bogenkonstruktion zu beobachten. Diese ist um so ausgesprochener, je weitmaschiger die Spongiosa ist (Fig. 7). Der Bogen einer solchen Brücke ist regelmäßig nach unten offen.

Die engmaschige Struktur zeigt keine einheitliche Form. Die Schatten der Knochenbälkchen verlaufen unregelmäßig. Auch beim sklerotischen Knochen ist ein System im Aufbau nicht zu erkennen. Die vor dem Prozesse der Sklerose typische Struktur ist im Herdzentrum verschwunden. Nur noch an der Peripherie der Herde zeigen sich die ehemals typischen Schatten der Struktur (Fig. 10).

Das Spongiosabild unterliegt durch die mannigfachen äußern und innern Einflüsse sicherlich auch im Alveolarfortsatz einem ständigen Umbau. Einige Bilder zeigen durch Überreste der Corticalis die frühere Lage der Zähne an. Am deutlichsten ist dieses Wandern nach mesial in Fig. 11 b ersichtlich. Die Doppelkontur der Corticalis zeigt, daß der 6 nach mesial gewandert ist. Der schräge Verlauf der Interdentalsepte, die von einer Corticalis abgeschlossen ist, läßt auf einen persistierenden Milchzahnrest schließen, der erst spät zur Extraktion kam. Wohl durch das Nachdrängen des 8 wurde der 6 verhältnismäßig rasch nach mesial vorgeschoben, der Grund, weshalb die Corticalis noch jetzt so deutlich sichtbar ist.

Die Ausdehnung der typischen Bälkchenstruktur ist sehr verschieden. Sie reicht jedoch nur selten über das Gebiet der Wurzelspitze hinaus. Die Bilder 7, 9, 11, 14 und 15 zeigen die Abgrenzung der Bälkchenstruktur und der übrigen Spongiosa deutlich. Je engmaschiger, um so weniger deutlich zeigen sich die Abgrenzungen gegen die Compacta (Fig. 16). Bei den Schattierungen derselben auf dem Röntgenbilde kann es sich lediglich um Dichtigkeitsunterschiede im Kieferkörperinnern selbst handeln.

b) Corticalis.

Über die Häufigkeit des Septenabschlusses durch die Corticalis gibt Tabelle 5 Auskunft. Wie schon erwähnt, nimmt der Septenabschluß mit dem Alter ab.

Da die Corticalis eine allerengste Zusammendrängung der Spongiosabälkchen ist, unterliegt sie im Röntgenbild oft durch die Projektionsverhältnisse störenden Einflüssen. Da Spongiosa und Corticalis dasselbe Material sind, wird durch Anwesenheit einer dicken Spongiosaschicht die Corticalis im Röntgenbilde nur unklar erscheinen. Dies wird immer dann der Fall sein, wenn die Wurzeln stark schräg stehen. Nur wenn die Projektionsstrahlen mit der Alveolenachse zusammenfallen, wird die Corticalis scharf abgezeichnet (siehe um-

stehende Skizze und Bilder 9 und 12 a). Sind jedoch Wurzeln vorhanden, die schräg zur Projektionsachse im Kieferkörper stehen, erhalten wir diese Bilder mit stark verbreiterten Wurzeln.

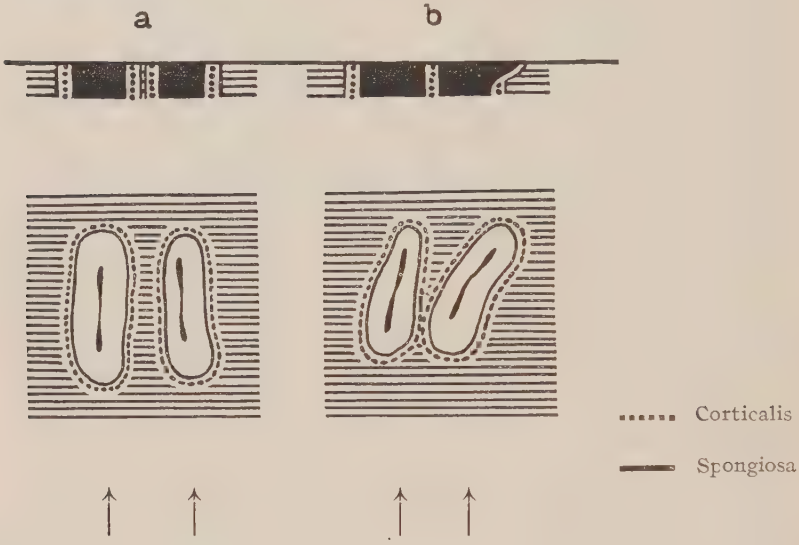

Projektionsverhältnisse:
a) bei normaler Wurzelstellung,
b) bei schräger Wurzelstellung.

Auf diesen breiten Wurzelschatten ist dann meistens Spongiosabälkchenstruktur zu finden.

Normalerweise kleidet die Corticalis die Alveole vollständig aus. Auffallend ist, daß die Corticalis in sehr vielen Fällen mesial kräftiger ist als distal; am Zahnhals ist sie stets breiter als am Apex. Am Apex ist sehr häufig eine Ausstrahlung der Corticalis in die Compacta zu beobachten, es wird sich hier um den Pulpaknochenkanal handeln (Fig. 9, 13, 14).

Fehlt der Septenabschluß der Corticalis, so ist meistens eine Auflockerung der obersten Spongiosaschicht vorhanden. Bei einzelnen Fällen ist an solchen Stellen die Bälkchenstruktur durch ein engmaschiges Netz ersetzt.

c) Der Periodontalraum.

Auch der Periodontalraum ist in diesen Normalfällen äußerst verschieden. Über die Projektionsverhältnisse ist dasselbe zu sagen wie bei der Corticalis. Deutlich und gleichmäßig ist der Periodontalraum bei weitmaschiger Bälkchenstruktur. Bei engmaschiger Anordnung ist der Periodontalraum oft kaum erkennbar. Häufig ist er gegen den Zahnhals hin verbreitert. Mit zunehmendem Alter ist dies häufiger zu konstatieren. Verhältnismäßig gering ausgebildet ist er stets intraradikulär (Fig. 5, 6, 7, 13 u. 14).

d) Einige Nebenbefunde.

Zur Beobachtung kamen bei den vorliegenden Untersuchungen total 47 Wurzelbehandlungen, davon 41 Amputationen. Auffallend bei diesen Fällen ist die geringe Anzahl von Mißerfolgen. Wo solche vorhanden sind, sind dieselben entweder auf Perforation des Pulpabodens zurückzuführen oder auch auf die unzulängliche Bedeckung der Pulpastümpfe.

Fall 57 (Fig. 15) zeigt eine gut durchgeführte Amputation, die keinerlei Veränderungen am Apex hervorgerufen hat. Die Corticalis umschließt die Wurzelspitze vollkommen. Da seit der Amputation bereits zwei Jahre verstrichen sind, sind wohl keine Veränderungen mehr zu befürchten.

Fall 1 (Fig. 10). Amputation vor 8 Jahren. Pulpastümpfe nicht bedeckt. Als Folge hat sich ein kleines Granulom gebildet. Die nähere Umgebung der Spongiosa ist als Maßnahme gegen den Infektionsherd sklerotisiert.

Die Spongiosasklerose scheint die häufigste Folgeerscheinung der Amputation zu sein. Bei über der Hälfte der Fälle sind Andeutungen stärkerer Verkalkung vorhanden. Sie sind als Reaktionen des Körpers zu betrachten. Daß nicht nur vorherige Wurzelbehandlung die Ursache solcher Sklerose ist, mag aus Fig. 12 hervorgehen. Die Pulpa ist durch die Karies bereits infiziert worden. Der Periodontalraum ist verbreitert, die Spongiosa im apikalen Gebiet sklerotisch.

Ganz hoffnungslos muß die Durchführung einer Exstirpation bei Wurzelverhältnissen wie in Fall 74 (Fig. 8) sein.

Selbst dem besten Praktiker wird es kaum gelingen, solche Wurzeln bis zum Apex zu füllen. Trotz der unzulänglichen Exstirpation ist die Folge nur eine Sklerose am Apex. Ob dieser Zustand weiterhin anhält, bleibt abzuwarten.

Den zerstörenden Einfluß von überstehenden Füllungen mag Fall 1 (Fig. 10) illustrieren. Anderseits zeigt Fig. 15 die Harmlosigkeit einer Füllung mit gutem Randschluß.

Zusammenfassung.

Durch Ausschaltung störender Einflüsse wurde versucht, ein einheitliches Bild der Spongiosastruktur zu erhalten. Trotz anscheinend genügender Methoden konnte kein genaues System aufgestellt werden. Neben der ausgeschalteten Dentition, Okklusion und Retention scheinen auch Kau- und Eßgewohnheiten sowie unbekannte Komponenten des Kalkhaushaltes das Spongiosabild zu beeinflussen.

Im jugendlichen Alter (10—15) überwiegt die engmaschige Struktur. Sie wird später durch die weitmaschige verdrängt. Bei weitmaschiger Struktur ist die T-Balken-Konstruktion die verbreitetste Form. Gegen den Kieferkörper hin herrscht mehr die Bogenkonstruktion vor. Bei der engmaschigen Struktur ist eine regelmäßige Anordnung auf Grund obiger Untersuchungen nicht mit Sicherheit festzustellen.

Der Septenabschluß durch Corticalis ist vorwiegend in jugendlichem Alter vorhanden. Schon mit 20 Jahren sind Auflockerungen des Septenabschlusses häufig zu konstatieren.

Die Amputationsmethode beweist neuerdings ihre Vorzüge. Bei nur geringem Prozentsatz Mißerfolg, zeigen sich häufig stärkere Verkalkungen im periapikalen Gewebe.

Literatur-Verzeichnis.

Braunschweiger, H. Die Bedeutung der Spongiosa des Unterkiefers für das Röntgenbild. Zeitschr. für Stomatologie 1918.

Cieszinsky, A. Die Kontur des Unterkiefers, im besonderen des Unterkieferwinkels im Röntgenogramm. Wiener Vierteljahrsschrift für Zahnheilkunde 1919.

Colyer, St. Chronic infection of the jaws. London 1926.

Graner, S. Über einen atypischen Schatten im Röntgenbild des Unterkiefers. Zeitschrift für Stomatologie 1927.

Molt, F. F. Oral radiography. Dental Cosmos 1921.

Parma, C. Canalis incisivus im Röntgenbild. Zeitschrift für Stomatologie 1927.

Pordes, F. Die radiographische Darstellung der einzelnen Zähne und der Unterkiefer. Studie zur Röntgenanatomie und Projektionslehre. Zeitschrift für Stomatologie 1918.

Schinz, H. R. Röntgendiagnostik. Leipzig 1928.

Thoma, K. H. Clinical, roentgen and microscopic diagnosis of dental conditions. Dental Cosmos 1919.

Wade, Th. B. Interpretation of roentgenograms. Dental Cosmos 1918

Walkhoff, O. Neue Untersuchungen über die menschliche Kinnbildung. Deutsche Zahnheilkunde, Heft 22, 1911.

Winkler, Rud. Über den funktionellen Bau des Unterkiefers. Zeitschrift für Stomatologie 1921.